научно-практический журнал
НОВОЕ
В СТОМАТОЛОГИИ

B. Wenz
Knochenersatzmaterialien sind unterschiedlich effektiv bei parodontalen Defekten
Dent Implantol 2004, S. 8, 5, 414–418
Статья предоставлена к публикации фирмой «СИМКО Трейдинг»

Эффективность применения различных материалов–заменителей костной ткани при лечении дефектов пародонта

Обзор

Какие методики лечения лучше всего использовать для регенерации внутрикостных дефектов пародонта? После успешной апробации барьерных мембран, т. е. начиная с 90-х годов прошлого столетия, их использование в сочетании с аутологичными костными тканями и различными материалами-заменителями стало стандартным и наиболее распространенным методом восстановления таких дефектов. В отличие от аутологичных трансплантатов применение материалов-заменителей позволяет не только стимулировать процессы остеогенеза и остеосинтеза, но и практически полностью исключить возможность возникновения такого негативного явления, как коллапс мембраны и окружающих мягких тканей.

Какие материалы наиболее эффективны по результатам клинических и гистологических исследований? Ответы на этот и другие актуальные вопросы можно найти в двух обзорных статьях Sculean и Jepsen [1] и Sculean и Willershausen [2]. Ниже мы постараемся обобщить только те положения и выводы этих двух исследований, которые относятся к сравнению эффективности применения аутологичных трансплантатов и материалов-заменителей костной ткани.

Критерии оценки качества лечения

На Международном конгрессе пародонтологов в 1996 г. была принята декларация, согласно которой перед тем, как рекомендовать какую-либо методику лечения к использованию в клинической практике, ее эффективность обязательно должна быть подтверждена результатами целого ряда контрольных исследований:

1. Экспериментальные исследования с гистологическим контролем степени и качества регенерации всех компонентов соединительного аппарата, т. е. цемента, пародонтальных связок и костных тканей альвеолярных отростков.

2. Клинические исследования с контролем основных клинических параметров регенерации соединительного аппарата, т. е. прироста клинического уровня фиксации десны и высоты вертикальных костных структур.

3. Клинические исследования с гистологическим контролем степени и качества регенерации всех компонентов соединительного аппарата (костных тканей, пародонтальных связок и цемента).

Легко заметить, что основным критерием оценки качества терапии являются результаты объективного гистологического анализа. Приоритетное значение гистологии обусловлено, прежде всего, тем, что улучшение клинических параметров-критериев качества может быть обусловлено не только регенерацией тканей пародонта, но и другими факторами, например, образованием так называемого упругого краевого эпителия или разрастанием соединительной ткани между гранулами материала-заменителя, что, разумеется, крайне неблагоприятным образом сказывается на долговечности достигнутых клинических результатов.

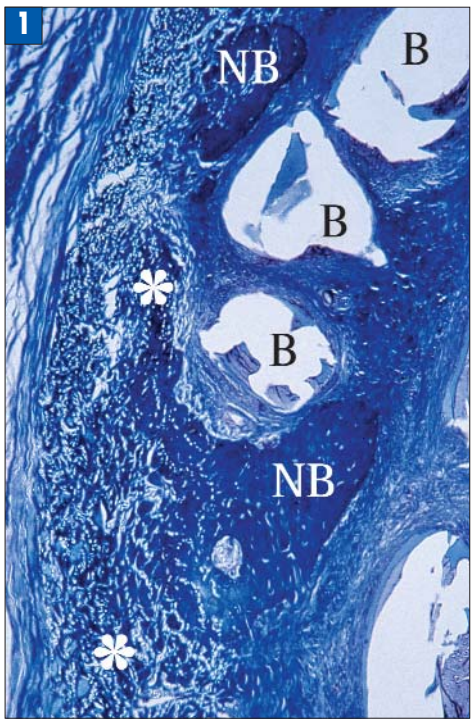

Рис.1. Результаты гистологического анализа свидетельствуют о высокой эффективности регенерации дефектов пародонта с использованием естественных костных минералов (Bio-Oss®) и коллагеновых мембран (Bio-Gide®). Новые костные ткани (NB) не только полностью окружают частицы материала-заменителя (B), но и заполняют поры (*) коллагеновой мембраны (Yamada et al., Int. J. Periodont. Restorative Dent. 2002).

Внутриоральные аутологичные костные ткани: успешная регенерация

Трансплантация аутологичных костных тканей представляет собой один из наиболее надежных и эффективных способов регенерации костных тканей, поскольку они содержат аутентичные активные клетки и факторы роста, стимулирующие процессы остеогенеза и остеосинтеза. Источником внутриоральных аутологичных трансплантатов чаще всего является костная ткань из дистальных участков челюсти пациента (непосредственно за последними молярами) или из подбородка. Результаты многочисленных гистологических исследований в клинике и в эксперименте наглядно свидетельствуют о том, что их использование позволяет обеспечить высокое качество регенерации всех компонентов соединительного аппарата. Согласно данным Sculean и Jepsen авторы подавляющего большинства клинических исследований также пришли к выводу, что применение внутриоральных аутологичных трансплантатов является одним из наиболее эффективных методов лечения различных, в том числе и внутрикостных, дефектов пародонта.

Экстраоральные аутологичные костные ткани: повышенный риск анкилоза

Результаты многочисленных гистологических исследований позволяют с полным основанием утверждать, что применение трансплантатов, извлеченных из гребня подвздошной кости пациента, обеспечивает достаточно высокое качество регенерации тканей пародонта. В то же время было установлено, что при использовании таких трансплантатов значительно возрастает риск анкилоза и резорбции корня. Согласно данным Sculean и Jepsen это обстоятельство, а также высокая травматичность операции извлечения трансплантата привели к тому, что в настоящее время этот метод регенеративной терапии внутрикостных дефектов пародонта практически не используется.

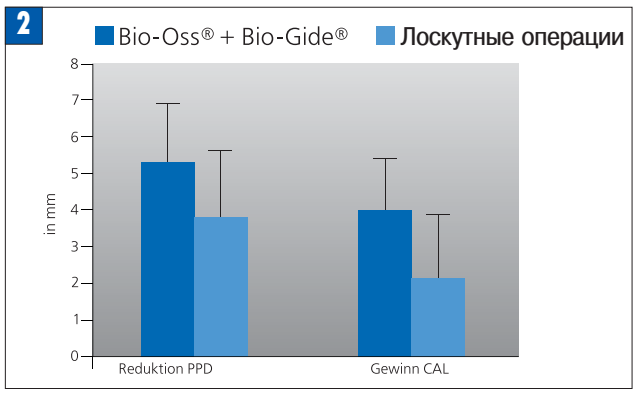

Рис.2. Результаты клинического исследования Sculean et al., 2003. Через год после проведения операции у пациентов тестовой группы (Bio-Oss® + Bio-Gide®) величины основных критериев оценки качества лечения (уменьшение глубины пародонтальных карманов и прирост клинического уровня фиксации зубов) значительно превосходят аналогичные параметры, характерные для пациентов контрольной группы (Лоскутные операции). Ось Y – Значение параметра в мм. Ось X – Снижение PPD, Прирост CAL.

Материалы-заменители, состоящие из естественных костных минералов

Материал Bio-Oss®, состоящий из естественных костных минералов, стал использоваться для регенерации внутрикостных дефектов пародонта совсем недавно, не более 6 лет. За это время было проведено достаточно большое количество клинических, а также несколько гистологических исследований, в ходе которых были получены объективные доказательства эффективной регенерации костных тканей, цемента корня и пародонтальных связок.

Наиболее пристального внимания заслуживают результаты целого ряда гистологических исследований в клинике, проведенных группой ученых под руководством Nevins [3, 4, 5]. Согласно данным этих исследований использование материала Bio-Oss® стимулирует процесс регенерации тканей пародонта. Одновременно с этим было установлено, что дополнительное применение коллагеновых мембран позволяет значительно повысить качество терапии. Аналогичные результаты были получены и в ходе исследования Melonig [6] (6 зубов, 4 пациента), согласно которым через 4–6 мес после проведения операции (Bio-Oss® + Bio-Gide®) у всех пациентов наблюдается полная регенерация тканей пародонта.

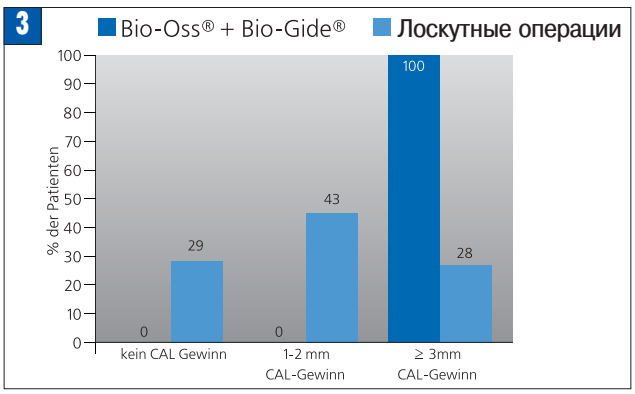

Рис.3. Результаты клинического исследования Sculean et al., 2003. Для всех пациентов тестовой группы прирост составляет, по меньшей мере, 3 мм. Для контрольной группы аналогичного результата удалось добиться только в 28% случаев. Ось Y – % от общего числа пациентов. Ось X – Прирост CAL – 0, Прирост CAL = 1–2 мм, Прирост CAL ≥ 3 мм.

Sculean и Jepsen отмечают, что в настоящее время в литературе опубликованы результаты очень небольшого количества контрольных клинических исследований, посвященных анализу эффективности использования материалов-заменителей, состоящих из естественных костных минералов. В ходе одного из них [7] проводилось сравнение результатов терапии с использованием материала Bio-Oss® и коллагеновых мембран Bio-Gide® (тестовая группа: 28 пациентов) и традиционной технологии лоскутных операций. При этом было установлено, что через год после проведения операции у пациентов тестовой группы величины основных критериев оценки качества терапии (уменьшение глубины пародонтальных карманов и прирост клинического уровня фиксации десны) значительно превосходят аналогичные параметры, характерные для пациентов контрольной группы. На основании результатов еще одного, чрезвычайно интересного

клинического исследования, проведенного сразу в 10 клиниках, расположенных в 7 разных странах, его авторы (Maurizio Tonetti, Niklaus Lang и Pierpaolo Cortellini) также пришли к выводу, что по сравнению с традиционной технологией лоскутных операций (контрольная группа), совместное использование материала Bio-Oss® и коллагеновых мембран Bio-Gide® (тестовая группа: 122 пациента) позволяет значительно повысить эффективность лечения любых, в том числе и чрезвычайно протяженных, дефектов пародонта.

Коралловые материалы-заменители костной ткани: способствуют разрастанию соединительной ткани

Результаты клинических исследований свидетельствуют о высокой эффективности использования любых коралловых (резорбируемых или нерезорбируемых) материалов-заменителей костной ткани. Однако, в ходе гистологических исследований было установлено, что эти результаты объясняются не регенерацией тканей пародонта, а, прежде всего, разрастанием краевого эпителия и соединительной ткани, которая в конце концов полностью окружает каждую гранулу материала-заменителя.

Синтетический гидроксилапатит: противоречивые результаты

Согласно данным Sculean и Willershausen результаты объективного гистологического анализа свидетельствуют о том, что использование резорбируемых и нерезорбируемых материалов-заменителей костной ткани на основе синтетического гидроксилапатита приводит только к «частичной регенерации тканей пародонта, степень и качество которой сильно зависит от целого ряда случайных и с трудом поддающихся контролю факторов». Несмотря на это, в ходе клинических исследований наблюдается значительное улучшение всех контрольных параметров.

Биостекла: непредсказуемый результат

В литературе опубликованы чрезвычайно противоречивые данные о результатах использования резорбируемых биостекол. Авторы некоторых гистологических исследований на животных пришли к выводу, что их применение способствует регенерации тканей пародонта. С другой стороны, в ходе еще двух гистологических исследований в клинике, в частности Nevins et al. [8], было установлено, что применение этих материалов приводит исключительно к образованию краевого эпителия и разрастанию соединительной ткани. Никаких признаков регенерации пародонта при этом обнаружено не было. Не менее противоречивые результаты были получены и в ходе различных клинических исследований.

Бета-трикальцийфосфат: противоречивые результаты

Согласно данным Sculean и Willershausen при использовании материалов-заменителей костных тканей на основе бета-трикальцийфосфат (β–TCP) наблюдается или чрезвычайно быстрая резорбция аугментата или активное разрастание краевого эпителия и соединительной ткани. При этом, несмотря на значительное улучшение всех клинических контрольных параметров, результаты гистологических исследований наглядно свидетельствуют о крайне низкой эффективности или полном отсутствии регенерации тканей пародонта.

Какие материалы можно рекомендовать для регенерации тканей пародонта?

В своей статье Sculean и Willershausen приводят 4 основных рекомендации, которые необходимо учитывать при разработке базовой концепции лечения и выборе конкретного метода регенерации дефектов пародонта:

1. Регенеративное лечение необходимо осуществлять только для стратегически важных зубов, сохранение которых имеет решающее значение с точки зрения восстановления нормальной жевательной функции и эстетического совершенства зубных рядов.
2. При разработке базовой концепции и выборе конкретного метода лечения обязательно необходимо учитывать такие факторы риска, как уровень гигиены полости рта и курение.
3. Основным показанием к применению регенеративного лечения является наличие внутрикостных дефектов пародонта и фуркации (класс II).
4. При выборе конкретного метода лечения обязательно необходимо учитывать результаты контрольных гистологических и клинических исследований.

Какие материалы можно порекомендовать для регенерации пародонта? Обобщая данные всех опубликованных клинических и гистологических исследований, Sculean и Jepsen пришли к выводу, что наилучшие результаты лечения дефектов пародонта достигаются при использовании внутриоральных аутологичных трансплантатов и материалов-заменителей костной ткани, состоящих из естественных костных минералов (Bio-Oss ®). Применение любых других синтетических материалов приводит или к крайне противоречивым, или совершенно непредсказуемым результатам. НС